Dup.

Lane Medical Library

# Beitrag zur Frage der congenitalen Hüftgelenksverrenkungen und deren Behandlung

Inaugural - Dissertation

welche

zur Erlangung der Doktorwürde

mit Zustimmung der

**Medizinischen Fakultät der Friedrich-Wilhelms-Universität zu Berlin**

am 31. Juli 1908

nebst den angeführten Thesen öffentlich verteidigen wird der Verfasser

Franz Wagner aus Giessen

Opponenten: Dr. Brugsch
Dr. Reicher
Dr. Meyer

Druck: Thüringer Kunstanstalt & Graphische Union, A.-G., Coburg.

1908

Referent:

Prof. Dr. Hildebrand.

Seinem lieben Onkel,
dem Herrn Geheimen Sanitätsrat Dr. Wilhelm Wagner
in Naumburg a. S.,
in Dankbarkeit gewidmet.

# Beitrag zur Frage der congenitalen Hüftgelenksverrenkungen und deren Behandlung.

Schon Hippokrates war die Tatsache bekannt, dass Hüftgelenksverrenkungen im Mutterleibe entstehen können. Die Veränderung der Hüftgelenksgegend, die Atrophie des knöchernen Femurendes, die Lumballordose und der balancierende Gang galten ihm als bezeichnende Eigentümlichkeiten der angeborenen Hüftverrenkung. Er bezeichnet sie als die schwerste Affektion gegenüber den Luxationen anderer Ätiologie. Trotzdem stellte er die Heilbarkeit nicht als unmöglich hin, wenn nur die Behandlung frühzeitig genug einsetzte.

Autoren, die später sich mit diesem Gegenstande beschäftigten (Gaten, Arivenna u. a.), konnten keine eigenen Erfahrungen bringen, sondern sich höchstens auf Hippokrates beziehen.

Erst 1678 berichtete Ambrosius Parcus über einige Sektionsbefunde und versuchte eine klinische Symptomatologie des Zustands zu geben.

1701 gelang es Verduc dem älteren, an einer Leiche mit angeborener Hüftverrenkung den Oberschenkel durch Traktionen in die Pfanne zu bringen, doch wich nach Sistierung der Traktionen der Kopf jedesmal nach oben wieder zurück, und er erkannte als erster die Schwierigkeit der Retention, welche noch fast 2 Jahrhunderte hindurch alle Retentionsbestrebungen zu nichte machte. Da seine Nachfolger, wie Verduc der jüngere, J. L. Petit u. a. ebenfalls

kein anderes Resultat zeitigten, so bildete sich die Ansicht aus, dass jeder Versuch, die Reposition zu bewerkstelligen, ein Zeichen ärztlicher Ignoranz sei.

Man hört dann lange nichts mehr von diesem Gegenstand. Smellies berichtet im Jahre 1768 etwas darüber, doch nichts Neues. Man tat die Sache ab als eine „Schwäche des Kreuzes". 1788 beschreibt Paletta die Symptome des Zustandes sehr ausführlich. Derselbe brachte dann 1820 an der Hand von Sektionsbefunden eine gelungene Darstellung der pathologischen Anatomie des Hüftgelenkes und förderte zugleich die Symptomatologie des defekten Gelenkes.

Etwas vorher hatten auch Schreyer und Prochoska auf die Veränderungen des luxierten Femurkopfes und auf die „abnorme Urbildung" der Pfanne hingewiesen.

Im Jahre 1826 legte Dupuytren eine glänzende Abhandlung über die pathologische Anatomie und die klinische Symptomatologie dieses Leidens der Pariser Akademie vor. Dieser folgte kurz darauf, gestützt auf gründliche Untersuchungen eine Abhandlung Sedditets, der die Möglichkeiten der Repositonen vom Standpunkte der pathologischen Anatomie einer Betrachtung unterwarf.

Die Abhandlung Dupuytrens hatte im ärztlichen Publikum wieder das Interesse geweckt, und obwohl er jede Therapie als aussichtslos hinstellt, wagten sich doch viele an das therapeutische Problem. Zwei Jahre später hörte man von Versuchen Jalade-Lafonds und Duvals, das Leiden mittelst Extension zu behandeln, was von Dupuytren, der das Vorhandensein einer funktionsfähigen Pfanne negierte, scharf getadelt wurde. Aus gleichem Grunde hält Delpeche eine Heilung für ausgeschlossen. Danach nimmt 1833 Morlaix die Behandlung mit konstanter Extension wieder auf.

Da aber damals der angeborene Mangel des Acetabulums als feststehende Tatsache angesehen wurde, wurden auch die Bestrebungen Humbert's und Jaquier's, den luxierten Schenkelkopf mittelst forcierter, instrumenteller Extension zurückzubringen und hier festzuhalten, heftig bekämpft und die angeblichen Resultate bestritten. Ja, Pravaz, bezeichnet es als direkt gefährlich, die Muskelwiderstände exabrupto überwinden zu wollen, was ihm in Anbetracht des Standes der damaligen Technik, sowie des Mangels der Narkose nicht verübelt werden kann. Trotzdem ist Humbert die Anerkennung nicht zu versagen, dass er seine Ansichten über die unblutige Therapie in klarer Weise entwickelte. Er war ja auch der erste, der behauptete, dass, sobald Kopf und Pfanne einander gegenüberständen, gewisse Adaptionskräfte in Wirksamkeit träten. Damit hat er gerade das getroffen, was bei der modernen Behandlung der angeborenen Hüftverrenkung so schöne Erfolge zeitigt.

Pravaz liess seine Patienten 9—10 Monate im Extensionsverband liegen, dann begann er Repositionsversuche mittelst verschärfter Extension und Abduktion des Beines, indem er gleichzeitig auf den Trochanter in medialer Richtung einen Druck ausübte. Diese Übungen setzte er täglich fort bis die Reposition gelang. Nunmehr versuchte er durch Druck einer Pelotte auf den Trochanter die Reposition zu erhalten, die ihm aber vollständig misslang. Ein anfänglich sehr schönes Resultat soll ihm angeblich wieder verloren gegangen sein. Seine zwölfjährigen rastlosen Bemühungen brachten ihm nichts als kränkende Angriffe ein, namentlich von seiten des damals in hohem Ansehen als Orthopäde stehenden Bouvier. Nach Pravaz Tode fiel sein Verfahren wieder der Vergessenheit anheim.

Man wandte sich nunmehr wieder den theoretischen Forschungen zu. Besondere Verdienste erwarben sich Sandifort, Dupuytren, Hutten und Bouvier, welch letzterer im Jahre 1836 die Kapseleinschnürung beschrieb, während Vrolik die Beckenveränderungen bei angeborener Verrenkung seinem Studium unterzog. Guérin wies auf die sekundären Ausfüllungen der Pfanne hin. Parise unterschied 1842 vollständige und unvollständige Luxationen und beleuchtete die schlechten Chancen der Therapie bei zunehmendem Alter der Patienten. Besonders zeichneten sich die pathologisch-anatomischen Studien Vroliks 1849 und Gurlts 1853 durch ihre Gründlichkeit aus.

Auch über die Ätiologie gehen die Ansichten sehr auseinander. Guérin glaubt eine Muskelkontraktur als Ursache der Luxation betrachten zu müssen, während Parise glaubt, dass für die angeborene Luxation dieselben Ursachen bestehen, wie für die erworbene. Gleichzeitig vertrat Ammon die Theorie der primären Hemmungsbildung. Im Anschluss hieran tauchten noch eine Menge neuer Theorien auf.

Die im Jahre 1848 eingeführte Narkose beeinflusste die therapeutischen Bestrebungen der Ärzte in keiner Weise; es wird nur einmal erwähnt, dass Bonnet die Narkose bald nach ihrer Einführung bei einem allerdings missglückten Versuche anwendete. Und so wurde in den ersten drei Dezennien nach der Einführung der Narkose überall nur die palliative Therapie der Hüftverrenkungen angewendet.

In den 60er Jahren wurde vorübergehend die Pravaz'sche Methode in England, Frankreich und Amerika etwas modifiziert, weiter versucht, und zwar nur bei jüngeren Kindern. Doch konnte man in keinem einzigen Falle von einem vollständigen Erfolge sprechen. Nachdem Pravaz der jüngere noch einmal die Arbeit seines Vaters unter heftigem Wider-

spruche Bouviers aufgenommen hatte, verlor dieselbe vollständig ihre letzten Anhänger. Von da ab werden bis in die 80er Jahre nur palliative Massnahmen getroffen. Man suchte mittelst portativer Extensionsmaschinen das luxierte Gelenk zu entlasten, den Schenkelkopf herabzuholen und durch Pelotten an das Gelenk anzupressen. Auch in Deutschland wurde eine palliative Behandlung angewendet. So hielten Kiniwarter und Billroth nach 1885 an der sehr beliebten Gürtelbehandlung fest. Von Mikulicz wurde ein Lagerungsapparat konstruiert, der Extension, Abduktion und Nachaussenrollung des luxierten Beines in sich vereinigt. Schede hatte einen weiteren Fortschritt für die Retention angebahnt durch besondere Verwertung der Abduktion. Jedoch konnten alle die Methoden keinen rechten Anklang finden, da sie nur bei ganz geringen Verkürzungen und bei kleinen Kindern vereinzelte Erfolge zu verzeichnen hatten.

Nachdem noch viele Orthopäden sich mit der Verbesserung der Apparatetherapie beschäftigt hatten, begann man sich anfangs der 80er Jahre wieder einer operativen radikalen Therapie zuzuwenden. Und da sind es Roser und Reiher, die da glaubten eine funktionsfähige Naarthrose durch Resection des Schenkelkopfes herstellen zu müssen. Margary und Heusner fügten eine künstliche Vertiefung der flachen Gelenkspfanne hinzu. Auch diese Operation, von vielen ausgeführt, behaupteten nicht lange das Feld. De Paolo resezierte einmal nur einen kleinen Teil des Kopfes, vergrösserte die Pfanne und versuchte in ihrem Grunde den Stumpf des Kopfes durch Suturen zu befestigen. Da aber dieser eine so operierte Fall ein schlechtes Resultat zeitigte, führte er nun nur noch Resektionen aus und ging damit mit offenen Augen am Ziele vorbei. Umnagelung des Schenkelkopfes, Bildung eines Knochenperiostlappens, um

eine knöcherne Hemmung gegen das Hinaufschieben des Kopfes zu bilden, konnten ebenfalls keinen Anspruch machen als radikale Methoden zu gelten.

1838 reponierte Poggi als erster den intaken Schenkelkopf in die vertiefte Pfanne. Da er aber den ungünstigsten Weg zur Pfanne gewählt hatte, blieb der Versuch vereinzelt.

Nun war es Paci, der versuchte mit ähnlichem Verfahren wie bei traumatischer Luxation die Reposition zu bewerkstelligen. Er brachte als erster die Hebelmanöver in Anwendung, konnte aber in der operativen Ära, die 1890 begann, damit nicht zur Geltung kommen.

In der Folge sollten sich dennoch Poggi's und Paci's Verfahren als die richtigen erweisen. Hoffa gelang es nach dem Verfahren Poggi's den Schenkelkopf in die künstlich vertiefte und erweiterte Pfanne zu reponieren. Lorenz modifizierte dies Verfahren durch eine schonendere Schnittführung, und so zeitigte das Verfahren Hoffa-Lorenz viele vortreffliche Resultate.

Im Jahre 1895 führte Lorenz eine neue Behandlung ein. Nachdem zuerst mittelst besonderer Schraubenvorrichtung das luxierte Bein soweit am Becken nach abwärts gezogen worden war, dass der Kopf auf Pfannenhöhe sich befand, wurde nach Abnahme der Extensionsvorrichtung das Bein manuell reponiert und durch entsprechenden Verband fixiert. In diesem Verband machten die Kinder später Gehversuche und lernten meistens auch das Gehen in demselben. Das eingerenkte Bein wurde durch eine Korksohle erhöht. Lorenz verband hierdurch mit der Reposition zu gleicher Zeit funktionelle Belastung. Dies Hinunterführen des Kopfes mit maschineller Vorrichtung brachte aber des Öfteren verschiedene Schädigungen, teils der Muskulatur, teils der Nerven, mit sich. Es wurde deshalb auf das maschinelle

Herunterholen des Kopfes verzichtet, und die Reposition in der Folgezeit nur manuell ausgeführt. Es dürfte dies wohl heute als die beste Repositionsmethode angesehen werden, die zum Allgemeingut aller mit der Reposition sich beschäftigenden Ärzte geworden ist. In der Hand der einzelnen erlitt sie nun mancherlei Modifikationen.

Bald nach den Veröffentlichungen von Lorenz über die unblutige Behandlung erkannte Hoffa, dass bei dieser Methode meist nur Transpositionen des Kopfes nach vorn entstehen. Er ist deshalb von der Lorenz'schen Methode der Nachbehandlung abgegangen, indem er das Bein nach den angestellten Untersuchungen und gewonnenen Erfahrungen nach der Reposition in Abduktion und Innenrotation stellt. Auch die Reposition hat er dahin modifiziert, dass er das luxierte Bein flektiert, abduziert, nach aussen rotiert und es nunmehr wie einen Pumpenschwengel unter mehr und mehr zunehmender Hyperextension in der Horizontale hin und her führt. Nachdem er so die vordere Pfannentasche gut ausgedehnt hat, hebelt er schliesslich den Kopf in die Pfanne hinein, wobei er den Vorderarm unter den Trochanter legt und ihn kräftig in die Höhe drückt. Den Gipsverband legt er nach guter Anpassung an das Becken und die Trochantergegend bis zu den Knöcheln herab an. Wenn diese Methode die ursprünglich von Lorenz gehegten Erwartungen auch nicht erfüllt hat, so betrachtete Hoffa die funktionellen Resultate in der grössten Überzahl immerhin als befriedigende, wenn auch nur zumeist Transpositionen erreicht wurden.

Codivilla suchte das Resultat der Einrenkung dadurch zu bessern, dass er einen stark vergoldeten Nagel in den Kopf einschlägt, dessen nach aussen überstehendes Ende gut in den Gipsverband einbezogen eine festere Stellung des Kopfes bewirken soll. Nach einigen Wochen entfernt

er den Nagel und fügt, um die Aussenrotation des Schaftes zu korrigieren, ungefähr in der achten Woche die Osteotomie des Femurs hinzu.

Narath legt ebenfalls grosses Gewicht auf die sichere Fixation des Kopfes. Er gipst beide Hüftgelenke ein sowie das Kniegelenk der reponierten Seite bei Aussenrotation des Oberschenkels. Nach drei Monaten erfolgt Verbandwechsel, um in mehreren späteren Verbänden allmählich die normale Stellung zu erreichen. Das Kniegelenk wird erst spät frei gegeben. Die ganze Fixationsperiode nimmt mindestens die Zeit von 8 Monaten ein. Interessant ist die Tatsache, dass Narath bei doppelseitiger Luxation bessere Resultate erzielte, als bei einseitiger.

Werndorf empfiehlt an der Aussenrotation mit Adduktion je nach Lage des Falles festzuhalten, um durch die hierdurch erlangte Fixation dem Kopfe für späterhin den Weg zu verlegen, die Pfanne nach hinten und oben zu verlassen. Wenn nun doch Fälle von Transposition vorkommen, die durch besondere anatomische Verhältnisse, steilem oberen Pfannendach, schlaffe Kapsel etc., bedingt sind, so glaubt er doch eine Anzahl derselben zu guten Resultaten zu führen durch die axillare Abduktion. Er stellte das betreffende Bein in spitzwinkelige Stellung zum Oberkörper bei Aussenstellung der Kniescheibe und erreichte konzentrische Einstellung des Kopfes, wie durch Präparate und Röntgenbilder gezeigt wurde. Der Verband wurde von den Kindern gut vertragen. Die Resultate waren gute.

Schanz bringt das luxierte Bein in Flexions- und Abduktionsstellung und zieht in der Richtung der Femuraxe bei Rotationsbewegungen den Kopf über den hinteren unteren Pfannenrand. Er legt dann Gipsverband in rechtwinkliger und Abduktionsstellung während 6 Wochen an. Nach-

behandlung überlässt er dann den Kindern selbst, die er zunächst im Bett liegen lässt, bis sie die operierte Hüfte wieder bewegen. Es erfolgt anatomische Heilung bis auf wenige Ausnahmen.

Höftmann weicht von der Ansicht derjenigen ab, die die Kinder im Gipsverband bei rechtwinkliger Abduktionsstellung zuerst liegen und später sich bewegen lassen. Zunächst suchte er durch eine Art Stelze den Kindern in dieser Stellung das Gehen zu erleichtern. Jetzt aber sucht er die Reposition dadurch zu erreichen, dass er das luxierte Bein in Aussenrotation bei leichter Abduktion in gerade Stellung bringt. Um dies zu erreichen, wird zunächst das luxierte Bein in rechtwinkliger Abduktionsstellung reponiert bei Aussenrotation des Knies, hierauf vorsichtig nach innen rotiert, wobei der Operateur bestrebt sein muss, den Kopf in der Pfanne durch Gegenstemmen der Faust festzuhalten, und zu gleicher Zeit der Oberschenkel nach unten geführt, um dann wieder in Aussenrotation verbracht zu werden. Das gewonnene Resultat wird durch einen Apparat zu erhalten gesucht, bei dem eine Federpelotte den Kopf am Pfannenrande zu fixieren hat. Er lässt diesen Apparat bis zu $1^1/_2$ Jahren tragen.

Menciére sucht durch einen Hebel, zumal in schwierigeren Fällen, zu reponieren. Dieser Hebel ist mit einem Fusse auf dem Operationstische zu befestigen. Auf diesem Fusse lässt sich der aus einem kurzen, mit Löffel versehenen Teile und einem längeren Arme bestehende Hebel nach allen Richtungen bewegen. Der längere Arm hat an seinem nach dem Stützfuss zu gelegenem Teile gepolsterte Riemen zur Befestigung am Oberschenkel. Für die Reduktion ruht das Becken der gesunden Seite auf dem Tisch; der Oberschenkel des luxierten Beines ist in Beugung gebracht, der Löffel des Hebels ist an den Trochanter und den Oberschenkel gelegt, und der

Löffel des Hebels teilt dem Gelenkende eine doppelte fort-treibende Bewegung von rückwärts nach vorwärts und von unten nach oben mit, und ermöglicht so mit geringer Kraft in geschulter Hand eine erleichterte Reposition, zumal bei älteren Fällen.

Drehmann verfährt folgendermassen: Er bringt das im Kniegelenk gebeugte Bein in genau rechtwinklige Flexion im Hüftgelenk, rotiert in dieser Stellung nach innen, und zwar, indem er sich dabei nach dem Grade der Anteversion richtet, oft so weit, dass die Kniekehle direkt nach aussen sieht, und die Vorderfläche des Oberschenkels parallel zur medialen Ebene des Körpers steht. In dieser Stellung bringt er durch Druck auf den Trochanter den Kopf mit Leichtigkeit über den Pfannenrand. Bei 2—3jährigen Kindern gelingt dies meist, ohne forzierte Dehnung vorzunehmen. Bei älteren Kindern prüft er erst die Beweglichkeit des Kopfes und die Möglichkeit der Reposition auf die angegebene Weise. Gelingt dies nicht, so werden zuerst die Weichteile vorsichtig gedehnt, wobei er besonderen Wert darauf legt, dass die Muskel-spannung zum gewissen Teil bestehen bleibt, da gerade die Anspannung der Adduktoren den Kopf am besten gegen die Pfanne presst und die Retention am sichersten unter-stützt. Von besonderer Wichtigkeit ist die Dehnung der an der Spina ant. sup. entspringenden Weichteile und der vorderen Kapselbänder. Bei stärkster Innenrotation in Streck-stellung wird der Oberschenkel nach und nach in Hyper-extension gegen das Becken gebracht. Durch die Innen-rotation tritt der Kopf unter die genannten Weichteile und dehnt diese. Darauf wird der oben beschriebene Einrenkungs-griff angewendet. Durch die in rechtwinkliger Beugung ausgeführte Innenrotation wird der Kapselschlauch geöffnet und der Kopf gleitet direkt in die Pfanne. Gelingt die

Einrenkung nicht, so wird die Dehnung wiederholt. Nach erfolgter Einrenkung wird der Schenkel langsam aus der rechtwinkligen Beugung in rechtwinklige Abduktion unter vorsichtigem Dehnen der Adduktoren gebracht und in dieser Stellung eingegipst. Der Verband bleibt ca. 3 Monate liegen, nach welcher Zeit sich schon Veränderungen im oberen Pfannenrande finden, welche die Heilung einleiten.

Im Anschluss an die allgemeine Besprechung der angeborenen Hüftgelenksverrenkungen und deren verschiedenen Behandlungsverfahren, dürfte es von Interesse sein, einige Fälle zu beschreiben, die in dem orthopädischen Institut des Herrn Dr. Zinsser hierselbst, zum Teil mit meiner Assistenz, zur Behandlung kamen. Es soll dabei gezeigt werden, welche Verfahren je nach Lage der Fälle eingeschlagen wurden, und welche Resultate unter jeweiligen Verhältnissen erzielt werden konnten.

1. Fall. E. R., Mädchen, 5 Jahre alt. Hereditär liegt nichts vor, Geburt normal. Reposition im Oktober 1904. Es wurde nur Transposition erzielt, die bei der Nachuntersuchung im April 1908 erhalten ist. Der Gang ist leicht hinkend ohne zu watscheln. Erneuter Repositionsversuch wird verweigert.

2. Fall. K., Mädchen, 6 Jahre alt. Die Reposition gelang leicht, das Resultat ging aber verloren, da der Verband nicht in rechtwinkliger Abduktion angelegt wurde, sondern so, dass der Oberschenkel bei Aussenrotation mit der Längsachse des Körpers einen Winkel von ca. 45° bildete. Veranlasst wurde diese Stellung durch den Wunsch der Eltern, das Kind die Schule besuchen zu lassen. Ein erneuter Versuch zur Einrenkung wurde seitens der Eltern nicht gestattet. Hereditär wäre zu bemerken, dass eine ältere Schwester gleichfalls eine angeborene Hüftverrenkung hat,

die schon vorher in der chirurgischen Klinik eingerichtet worden war, und bei der Nachuntersuchung und Röntgenaufnahme konzentrische Kopfhaltung zeigte. Das Kind zeigt heute noch watschelnden Gang. Ein jüngerer Bruder leidet gleichfalls an einer angeborenen Luxation, deren Operation verweigert wurde.

3. Fall. Str. in Sch., Mädchen. Tafel 2a. Hereditär ist nichts nachweisbar. Die Einrenkung gelang ohne besondere Schwierigkeit im Juni 1904. Nach ca. fünfmonatlichem Verband zeigte sich gute konzentrische Einstellung des Kopfes. Die Nachuntersuchung im Sommer 1907 ergab, wie Tafel 2b zeigt, Erhaltung der konzentrischen Einstellung und gute Pfannenentwickelung. Der Gang ist flott und nicht mehr ermüdend. Trendelnburg negativ!

4. Fall. H., Mädchen, 2 Jahre alt. Tafel 3a. Die Einrenkung ging leicht von statten. Eine spätere Aufnahme zeigt den Kopf in konzentrischer Stellung. (Tafel 3b.) Leider kam das Kind trotz verschiedentlicher Aufforderung nicht mehr zur Nachuntersuchung, doch teilt der Vater mit, dass der Gang so sei, wie bei anderen Kindern auch.

5. u. 6. Fall. Mädchen. Bei beiden Mädchen bestanden doppelseitige Luxationen. Bei der Einrenkung konnte beiderseits das Einschnappen des Kopfes in beiden Fällen deutlich beobachtet werden, doch gelang es nicht, das erreichte Resultat durch den Gipsverband zu erhalten. Zurückzuführen dürfte dies in beiden Fällen auf schlechte Beckenstütze, schlechte Leitung der Narkose, sowie mangelhafte Assistenz während des Eingipsens bei schlechtem Gipsmaterial sein. In beiden Fällen verzagten die Eltern und liessen weder im Institute noch anderswo erneute Operation vornehmen.

Um den Misständen durch schlechtes, schwertrocknendes Gipsmaterial aus dem Wege zu gehen, wurden verschiedene

fertige Fabrikate von Gipsbinden versucht, ebenso das Selbstanfertigen von Gipsbinden, bis zuguterletzt in dem Dr. Albers'schen Gipsbinden ein Material gefunden wurde, was bei leichter Bearbeitbarkeit sehr leicht trocknet und sehr feste Verbände liefert, wie die Folgezeit zeigte. Von gleicher Zeit an überliess der Operateur das Halten des eingerenkten Beines bis zum fertigen Verbande nicht mehr der Assistenz, sondern behielt das Bein selbst in der Hand, so ständig kontrollierend. Als Beckenstütze wurde jetzt die Goch-Lossen'sche verwendet, aber da sich das Aufliegeteil als zu kurz erwies, so geändert, dass von dem breiteren Teile der Beckenruhe zwei je 4 cm breite feste glatte Lederriemen ausgehen, die über den Operationstisch geleitet und mit ihren schmäleren Enden am Kopfende des Tisches in eine mit Sperrvorrichtung versehene, drehbare Welle eingesteckt werden. Während der Reposition liegen sie locker auf dem Tische, um nach vollendeter Reposition und Verbringen des Kindes auf die Beckenstütze und nach Unterlage der nötigen Polster zum Freihalten des einzugipsenden Rumpfteiles fest durch die Kurbel angezogen zu werden. Auf diese Weise erhalten die Patienten eine genügend lange und auch elastische Unterlage.

Von Polsterung des Körpers wird mit Ausnahme der Adduktorengegend bis zum Gesässe abgesehen. Nur das miteingegipste Knie der eingerenkten Seite wird genügend gepolstert. Durch das Weglassen jeder Polsterung wird eine genauere Adaption des Gipsverbandes erzielt und damit die Gefahr einer Reluxation im Verbande vermieden.

Die Kinder werden mit einem Stück Trikotschlauch, vom Halse bis zur Schenkelbeuge, bekleidet, ein zweiter zweckentsprechender Trikotschlauch ist über das zu operierende Bein gezogen und wird durch eine Naht mit dem anderen

Schlauche in der Schenkelbeuge vereinigt. Vor Beginn der Narkose werden die oben erwähnten Lagerungsriemen zwischen Körper und Trikotschlauch am Rücken entlang durchgeführt und können nach Erhärten des Verbandes leicht wieder herausgezogen werden ohne Faltenbildung zu bewirken, da der Schlauch mit dem Gipsverbande sich fest verbunden hat.

Eingegipst wird unterhalb des Kniegelenks der luxierten Seite beginnend, bis über die unteren Rippen, manchmal nach Lage des Falles wurde auch das Hüftgelenk des gesunden Beines in den Verband mit einbezogen. Nach sechs Wochen wird das Kniegelenk des luxierten Beines freigelegt und den Eltern gestattet, mit den Kindern Gehversuche zu machen, wobei die Kinder bald wieder laufen lernten. Je nach den Verhältnissen der Eltern wurde Schuh mit erhöhter Sohle verordnet, wo dies aber schwer zu erreichen war, liefen die Kinder so herum wie Tafel 1 zeigt und waren so flott auf den Beinen, dass den Eltern häufig bange war, sie könnten das erlangte Resultat verderben. Ein Ersatz des Gipsverbandes durch eine Prothese dürfte wohl kaum nach den hier gemachten Beobachtungen eine Erleichterung sein.

Der erste Verband blieb gewöhnlich 4—5 Monate liegen, nur bei sehr fetten Kindern machte sich eine Erneuerung des Verbandes notwendig; dann wurde er abgenommen und den Kindern das Richtigstellen des Beines überlassen, was fast immer sehr rasch geschah. Sie liessen sich nicht lange mehr im Bett halten nach dem Ausgipsen. Am längsten blieb bei allen die Aussendrehung des Beines und Fusses bestehen. Trotzdem der erste und einzige Verband meistens 4—5 Monate liegen blieb, wurde kein Decubitus beobachtet.

Nach verschiedenen Versuchen wurde die Einrenkung gewöhnlich bei den letzten Fällen in der Weise ausgeführt,

dass das luxierte Bein in grösstmöglicher Flexionsstellung bei Innenrotation und gebeugtem Knie so geführt wurde, dass das Kniegelenk jenseits der Mittellinie des Körpers sich befand. Nun wurde durch Anstemmen der einen Faust des Operateurs gegen den Trochanter gesucht, den Kopf über den Pfannenrand zu heben, während die andere Hand den Oberschenkel des Patienten am Kniegelenk umfassend, versuchte, das Bein in rechtwinklige oder spitzwinklige Abduktion bei Aussendrehung des Fusses zu bringen.

Die Reposition gelang in den letzten Fällen gewöhnlich nach kurzen Versuchen leicht. Eingegipst wurde in der Stellung, in der der Kopf in die Pfanne einsprang. Gewaltsame Dehnung der Adduktoren oder sogar Incision derselben wurde nicht nötig. Es wurden keine Hämatome nach Zerreissung derselben beobachtet, ebenso gelang es, Peroneuslähmungen zu vermeiden. Auf die soeben beschriebene Weise wurden nun die nächsten Fälle behandelt.

Fall 7. M. M., Mädchen, 5½ Jahre alt. Die Reposition erfolgte im August 1906; sie gelang leicht. Die Abnahme des Gipsverbandes fand statt im November 1906. Die Nachuntersuchung im März 1908 ergiebt normalen Stand des Kopfes, Trendelnburg negativ, das reponierte Bein noch in Aussenrotation. Die Spreizung der Beine ist beiderseits gleich. Der Kopf scheint in Aussenrotation fixiert. Beim Gang wird das rechte Bein noch etwas geschont, was bedingt wird durch die Fixation des Beines in Aussenrotation; allein das Gehen ermüdet nicht. Das Röntgenbild zeigt neue Pfannenbildung und zentralstehenden Kopf. Die Geburt war normal, ebenso die Schwangerschaft. Hereditär wäre zu bemerken, dass noch eine Schwester an angeborener Luxation leidet, bei der aber, da das Kind „nicht will“, wie die Eltern erklärten, trotz des guten

Resultates bei dem erwähnten Fall, die Operation nicht vorgenommen wurde.

Fall 8. Erb 3½ Jahre alt. Mädchen. Tafel 4a. Hereditär nichts nachweisbar. Geburt verlief normal. Die Reposition im Oktober 1906 gelang leicht. Nach Abnahme des Verbandes im März 1907 machte das Kind sehr rasch Gehversuche und lernte das Laufen sehr bald wieder. Nachuntersuchung fand im April 1908 statt. Sie zeigt, wie Tafel 4b darstellt, gute, zentrale Kopfstellung. Der Gang lässt nichts zu wünschen übrig und ermüdet nicht. Trendelnburg negativ.

Fall 9. Else Sch., 2½ Jahre alt. Tafel 5a. Hereditär nichts nachweisbar. Der Kopf des luxierten Beines ist noch nicht verknöchert. Reposition im April 1907 gelang leicht. Abnahme des Gipsverbandes erfolgte nach 4½ Monaten. Das Kind lernte leicht laufen. Nachschau fand statt im April 1908. Der Gang ist flott und ohne Hinken, es erfolgt kein Ermüden bei längerem Gehen. Der centralstehende Kopf ist, wie Tafel 5b zeigt, noch unentwickelt. Trendelnburg negativ.

Fall 10. Mieze A. Tafel 6a. Hereditär nichts nachweisbar, Geburt normal. Die Reposition ging leicht von statten. Nach 2 Monaten wurde der erste Verband abgenommen, da derselbe zu locker erschien infolge Abnahme des vorher ziemlich entwickelten Fettpolsters. Kontrollaufnahme Blatt 6b zeigt den Kopf in guter Stellung zur Pfanne. Die Abnahme des 2. Verbandes erfolgte nach 4½ Monaten. Die jetzt vorgenommene Nachaufnahme zeigt den Kopf nicht ganz konzentrisch zur Pfanne. Bei der Kontrolle im April 1908 zeigt sich der Gang bei rascherem Gehen leicht hinkend, bei langsamen Gehen fast normal. Trendelnburg negativ.

Fall 11. Anna Runkelshausen. Geburt normal, hereditär nichts nachweisbar. Die Operation fand statt im August 1907. Die andere rechte Pfanne erscheint wenig gut ent-

wickelt, deshalb wird die rechte Seite mit eingegipst, nachdem die Reposition leicht gelungen. Die Abnahme des ganzen Verbands erfolgt nach $4^1/_2$ Monaten. Die Nachuntersuchung im März 1908 ergab konzentrischen Kopfstand des luxierten Beines. Das Kind hat einen guten nicht hinkenden Gang. Trendelnburg negativ.

Fall 12. Willy R., 5 Jahre alt. Doppelseitige Luxation. Die Reposition beider Beine wurde in einer Sitzung vorgenommen. Die Kontrollaufnahme im Gipsverband zeigt anscheinend guten Stand beider Köpfe. Die Abnahme des Verbandes erfolgt nach $4^1/_2$ Monaten. Das Kind lernt langsam gehen. Der Gang ist anfänglich schwerfällig, doch bewegt sich das rechte Bein sehr rasch besser als das linke. Trendelnburg ist bei Nachuntersuchung im Mai 1908 beiderseits negativ. Die Kreuzeinziehung ist völlig geschwunden. Das linke Bein erscheint etwas kürzer als das rechte. Das Röntgenbild zeigt den Kopf der rechten Seite konzentrisch mit der Pfanne; der Kopf der linken Seite befindet sich nicht in gleich guter Stellung, sondern in Transposition. Hereditär ist nichts nachweisbar. Der watschelnde Gang des Kindes wurde von mehreren Ärzten, darunter auch von einem Kinderarzt auf Rhachitis geschoben, jedenfalls, weil das Kind einen sehr starken Kopf hat, vielleicht waren früher auch andere Zeichen von Rhachitis vorhanden. Es muss angenommen werden, dass die Beine nie genauer untersucht wurden, sonst hätte doch die typische Einziehung des Kreuzes und der Trochanterhochstand verbunden mit dem watschelnden Gange die Diagnose ermöglichen lassen.

Fall 13. Pauline B., 4 Jahre alt. Geburt normal, hereditär nichts nachweisbar. Die Einrenkung erfolgt Januar 1908. Kontrolluntersuchung im März ergibt gute Kopfstellung, ebenso nach einem Monat nach Abnahme des

Verbands. Der Gang zeigt noch etwas Versteifung im Hüftegelenk bei Aussenrotation des Beines. Es besteht konzentrische Kopfstellung.

Fall 14. Hedwig L., 2 Jahre alt. Lux. cong. dextr. Geburt normal. Hereditär ist zu bemerken, dass eine nahe Verwandte ebenfalls an angeborener Hüfteverrenkung leidet. Die Reposition erfolgte am 29. März d. J. Die Kontrollaufnahme am 20. Mai zeigt gute Einstellung des Kopfes zur Pfanne.

Fall 15. (H. Mädchen, 2 Jahre alt) Helene T. Lux. cong. dextr. Die Reposition ging leicht von statten, doch wurde nur Transposition erreicht, wie eine spätere Kontrollaufnahme ergab. Deshalb erfolgte erneute Reposition, die ohne Narkose leicht ein Einbringen des Kopfes in die Pfanne ermöglichte. Das Bein musste aber in halber axillarer Stellung und starken Abduktion eingegipst werden, weil es in dieser Stellung am besten hielt. Am 5. Juli Verbandabnahme und Verbringen in rechtwinklige Abduktion, Kontrollaufnahme zeigt zentrale Kopfstellung.

Fall 16. W., Mädchen, 2 Jahre alt. Die Untersuchung ergibt eine an doppeltseitige Luxation erinnernde Haltung. Der Gang ist watschelnd. Die Röntgenaufnahme in leichter Narkose bei dem sehr unruhigem Kind aufgenommen, um sofort die Reposition anschliessen zu können, ergibt keine reine zentrale Stellung des Kopfes links bei Anteversion desselben und schlecht entwickelter oberer Pfanne. Doch ist die Stellung nicht als Luxationsstellung zu bezeichnen. Es wird deshalb zunächst von Reposition und Verband abgesehen, dagegen den Eltern Ruhe und kräftige Diät für das Kind empfohlen, sowie Nachschau nach einen halben Jahre.

Es befinden sich nun unter den aufgestellten Fällen 2 Mädchen und 1 Junge mit doppelseitiger Luxation und je

6 Mädchen mit links- und rechtsseitiger Luxation. Hereditär sind 3 Fälle belastet. Bei allen sollen die Geburten normal gewesen sein. Das Alter der Kinder variierte zwischen 2 und 6 Jahren. Die Resultate sind eine Transposition bei einer einseitigen Luxation, eine desgleichen bei doppelseitiger, bei der auf der anderen Seite zentrale Einstellung des Kopfes erreicht wurde. Keine Reposition wurde erzielt bei einer einseitigen und zwei doppelseitigen Luxationen, wo das ungünstige Resultat wohl auf die begleitenden ungünstigen Umstände zurückzuführen sein dürften, wie oben angegeben.

Bei den übrigen Fällen ist, soweit sie schon laufen, guter Gang, konzentrische Kopfeinstellung, Trendelnburg negativ erreicht worden.

Die vorhergegangene Behandlung bezog sich in vielen Fällen auf die Annahme einer Rhachitis, einige Fälle wurden als erkannte Luxationen überwiesen.

Wenn man nun die vorstehende Aufstellung betrachtet, so wird man zugeben müssen, dass bei dem heutigen Stand der Erkenntnis und des Verständnisses des Leidens, sowie bei dem jetzigen Stand der Technik die Einrichtung und Fixation des luxierten Schenkelkopfes in der Hand des Arztes, der sich intensiv mit dieser Aufgabe beschäftigt, wohl in den meisten Fällen ein günstiges Resultat erzielt wird, sowohl in bezug auf den Stand des eingerenkten Kopfes, als auch auf den resultierenden Gang. Unentbehrlich dürfte dabei eine gut geschulte Assistenz und gutes Verbandsmaterial sein, das rasch trocknet und widerstandsfähig ist, ohne den Verband allzuschwer zu machen, sowie flotte Verbandstechnik. Unumgänglich notwendig erscheint fernerhin eine gute Lagerung, die es ermöglicht und erleichtert die Fixation des gewonnenen Resultates während des Ein-

gipsens in der gewünschten Stellung rasch und sicher festzuhalten.

Unverständlich erscheint mir nach den wohl jetzt allgemein erreichten guten Resultaten noch die Indolenz des Publikums insofern, als es z. B. vorkommen konnte, dass die Eltern bei zwei mit angeborenen Hüfteverrenkung behafteten Kindern, das eine zur Operation brachten, das andere jedoch nicht, trotz des beim ersten Kinde erzielten günstigen Resultats.

Im allgemeinen ist auch zu bedauern, dass die Kenntnis der Hüfteverrenkungen und der bei denselben erzielten günstigen Resultate noch nicht genügend Allgemeingut der Ärzte geworden ist. So scheint es noch recht oft vorzukommen, dass sie mit Rhachitis verwechselt werden, wohl bedingt durch den Gang vieler rhachitischer Kinder, der jedoch nicht dem watschelnden Gange der mit angeborener Luxation behafteten entspricht. Auch die Kenntnis, dass bei diesen Luxationen doch eine Pfanne besteht, wenn auch mangelhaft ausgebildet, und dass diese Pfanne geeignet ist, den Kopf wieder aufzunehmen und in geeigneter Stellung zu halten, und dass die hypertrophische Ausfüllung der Pfanne mit Knorpel sich wieder zurückbildet und die Pfanne sich dem gegenüberstehenden Kopfe adaptiere, scheint wenig verbreitet zu sein.

Auf jeden Fall scheint es mir Pflicht des Arztes zu sein, den Eltern solcher mit Hüfteverrenkungen behafteter Kinder den möglichen Erfolg einer Reposition klar vor Augen zu stellen und ihnen ans Herz zu legen, die Kinder, je frühzeitiger, desto aussichtsreicher auf ein günstiges Resultat, zum kundigen Operateur zu bringen, um ihr Leiden möglichst zu heben. Ist auch nicht in allen Fällen ein tadelloses Resultat zu erreichen, so dürfte doch die Zahl

jener Unglücklichen bedeutend vermindert werden, die so oft auf der Strasse durch ihren watschelnden Gang und ihr mühsames Sichfortbewegen das Mitleid ihrer normal gewachsenen Mitmenschen erregen.

---

Zum Schluss erfülle ich die angenehme Pflicht Herrn Dr. Zinsser in Giessen für die Anregung zu dieser Arbeit, für die gütige Unterstützung bei der Anfertigung derselben, sowie für die Überlassung der Fälle meinen verbindlichsten Dank auszusprechen.

# Literatur.


1. **Joachimsthal,** Handbuch über orthopädische Chirurgie.
2. **Hoffa.** Die moderne Behandlung der angeborenen Hüftgelenksverrenkungen. Archiv für orthopäd. Chirurgie. Band VII.
3. **Werndorf.** Vortrag, gehalten auf der Naturforscherversammlung in Breslau 1904. Die axilläre Abduktion in der Behandlung der cong. Hüftverrenkungen.
4. **Schanz.** Gesellschaft für Natur- und Heilkunde zu Dresden 10. X. 1906. Zur unblutigen Behandlung der Hüftverrenkungen.
5. **Höftmann.** Methode der Reposition cong. Hüftgelenksluxationen mit sofortige Herabführung in volle Extensionsstellung.
6. **Menciére.** Luxations congénitals de la Hauche. 21. Congrès franc. de chirurgie. Paris 2.–7. Oktober 1906. Zeitschrift für orthopäd. Chirurgie. Band XVII.
7. **Codivilla.** Über die operative Behandlung der angeborenen Hüftgelenksverrenkungen. Vortrag, gehalten auf dem 15. Kongress der italienischen Gesellschaft für Chirurgie. 29. X. 1900.
8. **Drehmann.** Zu Aetiologie der congenital. Hüftluxationen nebst Bemerkungen über die unblutige Behandlung derselben nach Paci-Lorenz.
9. **Narath.** Beiträge zur Luxat. coxae congenit. 1904 (Wien und Leipzig). Zentralblätter für Chirurgie. Nr. 13, 1899.

# Thesen.

I.

Die Operation der angeborenen Hüftverrenkungen ist, je frühzeitiger vorgenommen, umso aussichtsreicher auf ein günstiges Resultat.

II.

Die spontane Ausstossung der Placenta ist möglichst abzuwarten.

III.

Bei der Behandlung des Delirium tremens sind die Narcotica nur mit Vorsicht zu verwenden.

# Lebenslauf.

Verfasser dieser Arbeit, Franz Wagner, evangelischer Konfession, Sohn des Oberamtmanns Albert Wagner in Weimar, wurde am 12. Januar 1865 zu Halle a. S. geboren. Seine wissenschaftliche Vorbildung erhielt er auf dem Fürstl. Gymnasium zu Sondershausen, welches er Ostern 1886 mit dem Zeugnis der Reife verliess. Vom 1. April bis 1. Oktober 1886 diente er mit der Waffe als Einjährig-Freiwilliger beim Infanterie-Regiment Grossherzog von Sachsen Nr. 94 in Jena, studierte daselbst bis Winter-Semester 1888/89, besuchte dann nach vorher bestandener ärztlicher Vorprüfung die Universität Berlin, bestand im März 1891 das Examen rigorsum, bezog dann die Universität Giessen, wo er im März 1893 die Approbation erlangte. Von Mai 1893 bis heute war er als praktischer Arzt tätig, seit 1903 in Giessen.

Während seiner Studienzeit besuchte er die Vorlesungen, Kliniken und Kurse folgender Herren:

Hertwig, K. Bardeleben, Winkelmann, Häckel, Stahl, Reichardt, Preyer, Unverricht, Riedel, Müller, B. S. Schultze, Ried, Kuhnt, Kessel, Ziehen, Seidel, Binswanger, Bardeleben, v. Bergmann, Ewald, Fräntzel, Gerhardt, Gurlt, Gusserov, Hirsch, Israel, Koch, Köhler, Kossel, Leuthold, Leyden, Liebreich, Liman, Martius, Olshausen, Oppenheim, Overweg, Salkowsky, Schweigger, Schweninger, Siemerling, Sonnenburg, R. Virchow, Bose, Vossius, Fuhr, Riegel, Gaethgens, Löhlein.

Allen diesen Herren, seinen hochverehrten Lehrern, spricht Verfasser seinen aufrichtigsten Dank aus.

# TAFEL 1

Kind im Gipsverband gehend.

# TAFEL 2

Fall 3

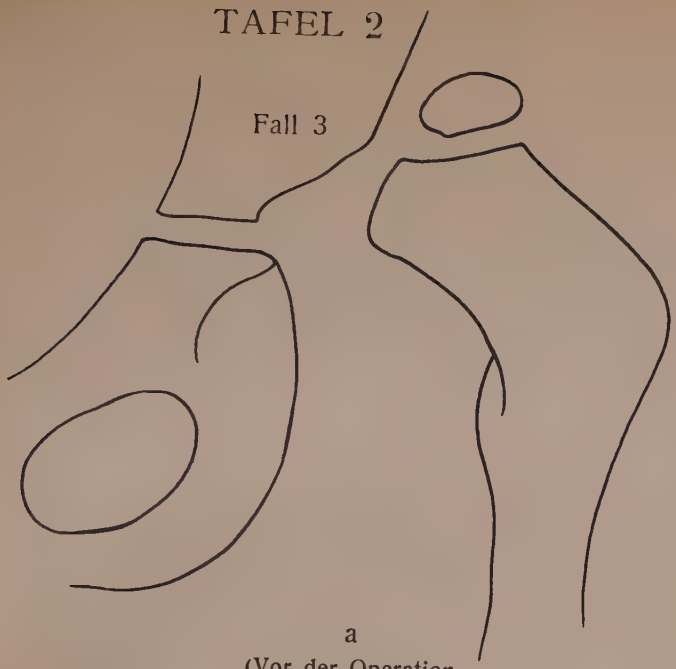

a
(Vor der Operation

b
(Nach der Operation)

# TAFEL 3

Fall 4

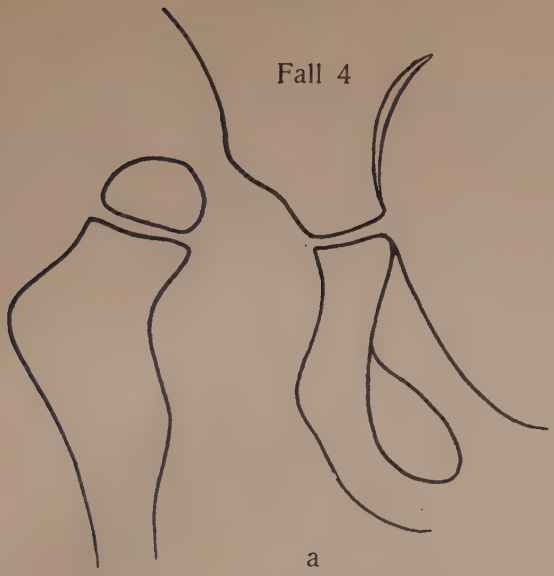

a

b

# TAFEL 4

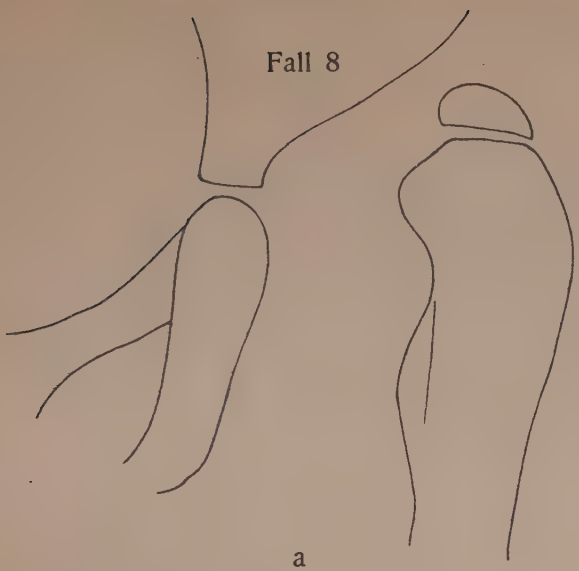


a

b

# TAFEL 5

Fall 9

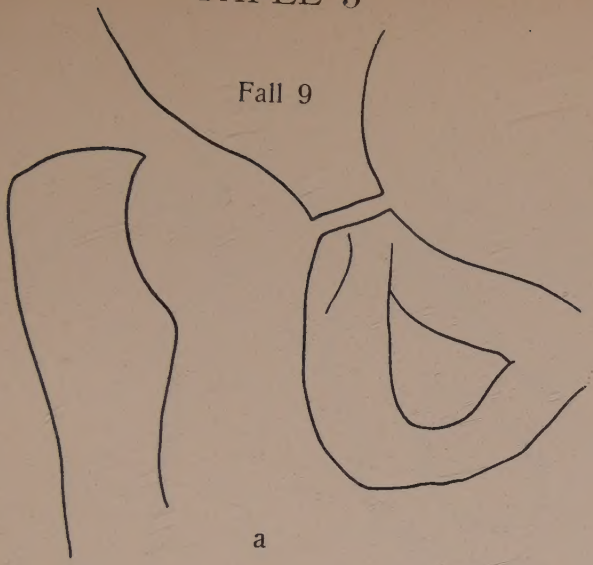

a

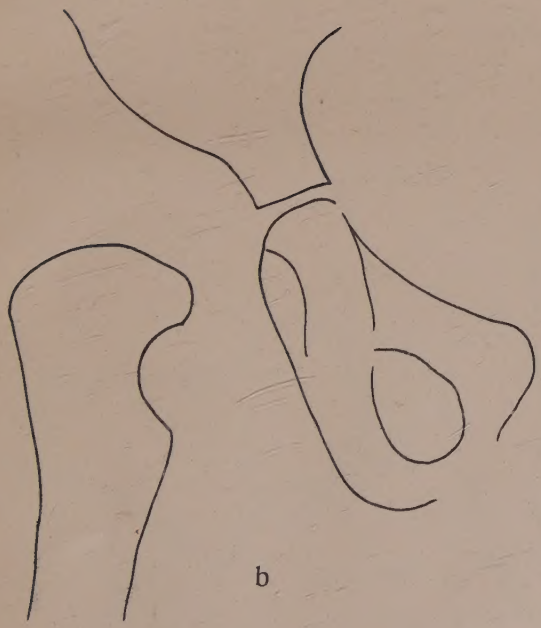

b

# TAFEL 6

Fall 10

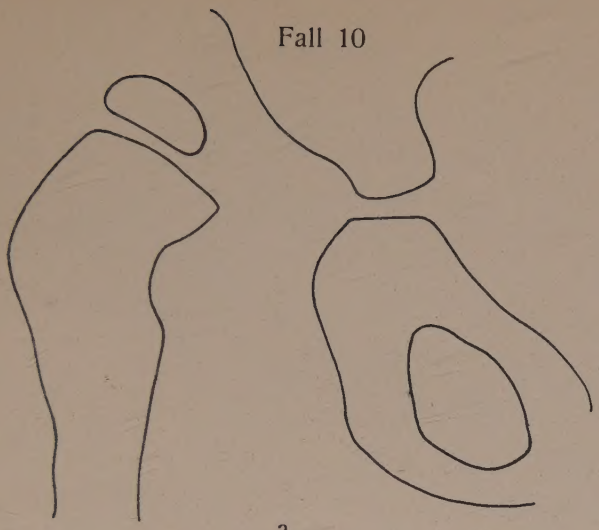

a

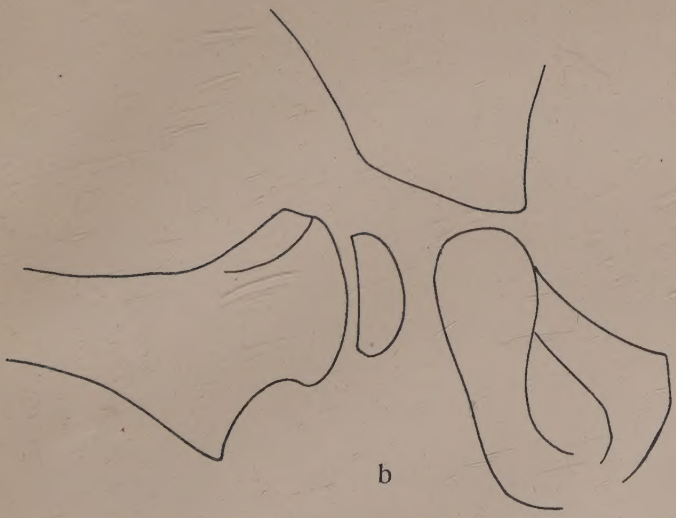

b